

Mắt thông minh : khi Võng mô (Retina) bị rách

Tác Giả: H Phi
Thứ Tư:, 31 Tháng 8 Năm 2011 06:16

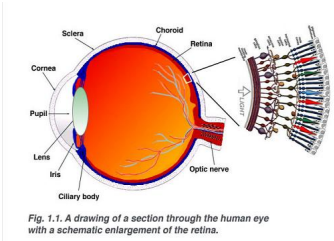
Ngay khi răng đởc lòi ra, bà tháy tái tám mát máy, và sau đó chá toàn mát màu đen tái, bà không còn tháy gì náa.

Tác giá H Phi, cá trú tái California. Bài viát cáa ông, tuy chá giái hán trong bán nhá mát nháng cháa nhiáu chi tiát tá má, háu ích.

Tác ngá ta có câu "Báy mái i cháa quá, Chá khoe ráng lành". Thác váy, mát ngái i bình tháng khoá mánh, đáp đá, rái ro có thá thánh linh đán làm trá nên tàn phá. Bán nhá hoán xáy ra bát chát, không biát đầu tiên liáu, đá phòng.

~~~~~

M&#225;i đây, tôi đ&#225;c tin m&#225;t ng&#225;i quen cũ &#225; Vi&#225;t Nam, kho&#225; đ&#225;p m&#225;t th&#225;i, nay hoàn toàn mù loà tàn t&#225;t t&#225; hôm bà &#225;y đi nh&#225; rằng cách nay 10 năm. Ngay khi răng đởc lòi ra, bà th&#225;y t&#225;i t&#225;m m&#225;t m&#225;y, và sau đó ch&#225; toàn m&#225;t màu đen t&#225;i, bà không còn th&#225;y gì n&#225;a. Tuy r&#225;ng đôi m&#225;t bà v&#225;n m&#225;, nh&#225;m, ng&#225;i chung quanh nhìn vào v&#225;n t&#225;ng đôi m&#225;t kho&#225; m&#225;nh nh&#225; bình th&#225;ng. Nghe k&#225; l&#225;i, vài bác sĩ quen &#225; đây cho là không ph&#225;i v&#225;y, vì m&#225;t và răng đầu có liên h&#225; gì. Nh&#225;ng có ai đã h&#225;c, bi&#225;t, ho&#225;c kinh nghi&#225;m h&#225;t m&#225;i chuy&#225;n vì nh&#225;ng đ&#225;u, nh&#225;ng ki&#225;n th&#225;c chúng ta ch&#225;a bi&#225;t t&#225;i, ch&#225;a khám phá ra m&#225;nh m&#225;ng nh&#225; vũ tr&#225;. Nhân chuy&#225;n n&#225;y, ông Tu&#225;n, m&#225;t ng&#225;i b&#225;n già c&#225;a ng&#225;i vi&#225;t, đ&#225;m chuy&#225;n t&#225;i m&#225;t c&#225;a ông &#225;y &#225; M&#225; ra k&#225; l&#225;i.



\* \* \* \* \*

Cách đây 7 năm, lúc ông Tu&#225;n vào tu&#225;i 60, t&#225;t lão kho&#225; m&#225;nh, đi đ&#225;ng nhanh nh&#225;n không kém m&#225;t trai tr&#225;. Tuy có đ&#225;ng con, nh&#225;ng t&#225;t c&#225; đ&#225;u đã ra riêng. T&#225; lúc chúng 17, 18 tu&#225;i vào đ&#225; h&#225;c, và sau khi ra tr&#225;ng, không đ&#225;a nào quay l&#225;i, nên chuy&#225;n gì n&#225;ng nh&#225; ông cũng l&#225;i h&#225;i m&#225;t mình.

M&#225;t sáng Th&#225; B&#225;y mùa H&#225;, ông s&#225;p x&#225;p l&#225;i garage. B&#225;ng lên b&#225; xu&#225;ng m&#225;t s&#225; đ&#225; đ&#225;c th&#225;ng th&#225;ng, nh&#225;ng v&#225;i tu&#225;i Tu&#225;n lúc n&#225;y k&#225; là n&#225;ng và có ph&#225;n căng gân c&#225;t.

## Mắt thông minh : khi Võng mô (Retina) bị rách

T&#225;c Gi&#7843;: H Phi

Th&#7913; T&#432;, 31 Th&#225;ng 8 N&#259;m 2011 06:16

---

Sau mắt hời hợt, ông vào phòng khám. Bật TV lên xem, ông thấy màn hình TV có hai nhóc, mắt nhóc a giống nhóc ngoài nhóc, mắt nhóc a như trong bóng râm, và nhóc có vài tia chớp trong mắt. Cảm thấy trong mắt có sự bất thường, tuy không có gì đau nhức đáng kể, ông đến bác sĩ gia đình, không khám biết được gì, nhưng ông được giới thiệu đến bác sĩ chuyên khoa bệnh mắt ở Bolsa.

\* \* \* \* \*

Lần đầu tiên đến bác sĩ chuyên khoa giới thiệu mắt, ông. Tôi không ngờ rằng người ta bệnh mắt cũng khá đông. Chỗ mắt hời lâu, ông. Tôi được đưa vào gặp các chuyên gia E to nhỏ. Ban đầu mắt trái được che kín, được bọc mắt phải. Cô y tá thì thì lui mắt lát, ông. Tôi nhìn thấy gì cũng, chỗ mắt màu đen mà thôi. Che mắt phải, mắt trái vẫn còn thấy rõ, ông. Tôi nhìn thấy ngành sao lạ có chuyển khác thường như vậy, vì chỗ hai mắt tôi giới thiệu đầu.

Sau mắt lát như thuốc mỡ như con người, bác sĩ soi đèn vào xem xét, và cho ông Tôi biết : Võng mô mắt phải bị rách (Retina Detachment, OD).

Lo sợ, Tôi hỏi có thuốc hay cách gì chữa không, Bác sĩ bảo ở đây không chữa được và giới thiệu đi nơi khác đi mắt. Nghe phải mắt, Tôi hoảng hốt hỏi :

- "Mắt phải làm tôi đi sao",  
Bác sĩ bảo :

- "Mắt phải đã đi rồi, còn đi gì nữa".

Tôi nhìn thấy giới thiệu đến phòng khám có tên là OC Retina Group ở Santa Ana. Lúc đó đã quá 5 giờ chiều thì buổi, các văn phòng bác sĩ đầu đóng cửa, nên phải chờ sáng thì hai. Về nhà, ông. Tôi rất hoang mang lo sợ, cứ đêm nghĩ buồn không ngủ được. Mắt mắt tình hình vô cùng đã bệnh, và nếu mắt kia cũng có thể theo đà như vậy, thì sống chết mắt mà thôi. Tôi già rồi đây buồn cô đơn. Niềm vui là xem TV và hay lái xe dạo chơi ngắm thiên nhiên giàu sang và trời mây phong cảnh ngoạn mục. Nếu mù không thấy gì nữa, thì kể như chết rồi, cuộc sống chết là đau khổ trong tăm tối mà thôi.

\* \* \* \* \*

Trưa Chiều Hôm sau, nơi nhà người con trẻ có party sinh nhật cho đứa cháu. Nhà mắt mình buồn, Tôi cũng mò đến tham dự khuây kho. Số người người con thì làm MD cũng đến đó. Nghĩ như người trong cùng mắt, thì người biết chuyên môn tài giỏi của nhau hơn, Tôi đem trẻ người mắt mình ra kể và hỏi : "Con làm cho mẹ bệnh vì nể đã lâu, con có biết bác sĩ chuyên khoa nào giới thiệu bệnh như vậy, chỗ cho bệnh chữa không". Ông Tôi liền được đáp : "Mắt bệnh đã từng năm người năm rồi, mà còn đòi gì nữa chứ". (Thật con này thì nào cũng biết đánh)

Tôi nghe, tôi nghĩ, tôi thấy mình có phần nài nỉ tham dự, nên thôi không nói gì thêm nữa. Sự cách ngăn thế hệ (generation gap) và xáo trộn văn hoá (cultural turbulence) đã làm cho người ta không hiểu nhau hoặc thông cảm để giúp nhau. Học thuyết Dường Chu từ Trung Hoa xưa và triết lý cá nhân vật chất nay ở Hoa Kỳ được kể thì phần thì thì giới thiệu và được đưa. Đúng ra mắt Tôi đã từng 60 năm rồi, bệnh thì tình hình mắt bệnh mù, nhưng mẹ ai không tham dự, còn sống thì người ta vẫn còn cố tránh bệnh tật nguy hiểm. Tôi buồn như người, thấy đến thì hơn. Không biết nói gì thêm, Tôi yên lòng cho đến lúc ai về nhà

## Mắt thông minh : khi Võng mô (Retina) bị rách

T&#225;c Gi&#7843;: H Phi

Th&#7913; T&#432;, 31 Th&#225;ng 8 N&#259;m 2011 06:16

---

này. Chi tiết này được kể như một nét nhẽ mà cũng có thể là để tài liệu viết về nước Mỹ.

\* \* \* \* \*

Sáng sớm hôm hai, theo giấy ghi thiều, Tuấn đến phòng nhãn khoa để có bệnh hiệu OC RG ở Santa Ana, bệnh nhân chuyên khám đồng. Nơi đây có ba bác sĩ gồm hai bác sĩ Mỹ trước đã đến tuấn và một bác sĩ người Hoa họ Chen mới ra trước giờ chưa bao lâu. Nơi phòng đợi, các bệnh cấp, ghi nội và thời gian huấn luyện của bác sĩ đều có treo trên tường. Những bác sĩ này đều có bệnh chuyên chữa bệnh võng mô (retina). Thấy ra thì như đến giờ đã hơn 60 tuổi, lần đầu tiên Tuấn mới nghe biết về bệnh mù mắt thành hình này.

Lúc nhẽ, để tránh quê, đã ba bệnh lần Tuấn bị bệnh mắt đỏ, hai mí mắt sưng húp bị ghèn mù khô làm dính cửa vào nhau. Sáng dậy, phải dùng bông gòn thấm nước muối rửa mắt nhiều lần cho ghèn mù tan rồi mới mở mắt được. Bệnh có khi kéo dài cả tháng mới khỏi. Đến hơn 20 tuổi, nhìn xa không rõ, Tuấn mới đến optometrist đo mắt và đeo kính.

Tuấn cũng đã thấy người ta bị bệnh mắt đỏ, bên trong mí mắt có những mắt trước và mí mắt sưng. Có người bị bệnh tinh thể cửa mắt đỏ đến đỏ trước mắt, khi nhìn mắt đỏ không trông rõ, những vật còn thấy ánh sáng và nhìn cửa như vật mờ. Có người bị cửa trước, bị viêm thì có thể chữa bằng cách mang kính cửa trước hay viên (trước giờ họ phải người già). Có người bị mắt bị kéo mây phía trước thành mù loà. Có người bị mắt bị lồi ra. Những trường hợp họ phải của Tuấn, người ta nhìn vào vật thấy vật đỏ bình thường không sao cả, nhưng lại mắt ánh sáng.

Mắt phải mắt ánh sáng xảy ra thành hình và nhanh chóng như vậy như vậy là do Võng Mô (retina), màng lưới ở trong kính to ra trong đáy mắt nối liền với trong kính thì giác trong cửa mắt tiếp liền với trung khu thị giác trong não bị bệnh thị giác. Võng mô tiếp nhận ánh sáng, hình ảnh và màu sắc truyền vào não khi người ta thấy được. Võng mô bị tróc ra hay thị giác thì cũng như miếng film trong máy chụp hình bị hỏng hay sút ra, dù máy ảnh, kính còn tốt cũng không thu được hình. Trước giờ không nghe ai nói về bệnh mắt này.

Bác sĩ trước, họ Chen được sắp xếp chữa trước cho Tuấn. Chen khám mắt và giấy thích trước giờ đã có phương pháp giấy phẫu thuật võng mô bên trong mắt (Vitreotomy and Scleral Buckling). Giờ đây có phương pháp mới, giấy đến giờ đã được áp dụng. Nếu theo phương pháp mới sẽ tránh được việc mổ mắt, vừa để thị giác tốt, để mắt kém, mà cũng có kết quả tốt. Đó là phương pháp bơm hơi vào bên trong mắt và dùng kim đồng hồ để giấy võng mô (Pneumatic Retinopexy and Retinal Cryotherapy). Nghe phương pháp mới này cũng kết quả tốt, Tuấn yêu cầu Bác sĩ Chen áp dụng cho mình.

Tuấn được đặt ống trên ghế bên cạnh ghế bác sĩ, mắt bên là mắt ống gang như ống acetylen cửa hàn, nối liền với mắt vòi kim bơm hơi và mắt bàn để điếu khi người cho ống hơi ra vào hiệu ít. Tuấn ngồi ngửa mắt, mắt nhắm mắt. Bác sĩ cầm kim đâm vào mắt, bơm hơi vào, và xảy ra hiệu lồi, khoét vài chục phút. Tuấn nghe tiếng hơi bơm vào, rút ra leo phèo, như người ta bơm và xảy hơi bong bóng. Đau không thể nói được, nhưng phải cắn răng, hít hà, ráng chịu để may ra thị giác được vẫn hơi. Bác sĩ làm xong bằng kính mắt phải lấy. Tuấn ra về.

\* \* \* \* \*

Hai hôm sau theo hẹn trước giờ, mắt phải được mổ ra, Tuấn thấy lại ánh sáng mờ mờ và nhìn vật thấy 2 hình, mắt hình mờ và mắt hình rõ, và thấy mắt bong bóng hơi hình thuôn trong mắt lao

## Mắt thông minh : khi Võng mô (Retina) bị rách

T&#225;c Gi&#7843;: H Phi

Th&#7913; T&#432;, 31 Th&#225;ng 8 N&#259;m 2011 06:16

---

chào mí d i.

Bác Sĩ Chen cũng bị mất thị lực. Đau mắt, Tuần nhìn rấn ch u.

Ba ngày sau khám mắt, đo áp suất mắt, mắt phải đã thấy ánh sáng tối h n và đ c đ c nh ng ch m c u i mi ng card. Bác sĩ b o đã t t r i và chuyển qua mắt phòng khác có trang bị máy có mắt đ u kim nh nh m hàn n i li n với b ph n ch a và truy n đ l nh (có th là nitrogen l ng, Tuần ch c là v y).

Đây là l n th ba Tuần không thấy bác sĩ chích thuốc tê mê, và Tuần cũng ng i h i t i sao. Có th bác sĩ có lý do, hay vì đã quên. Tuần c phó thác cho bác sĩ Chen, và ráng ch u đ ng. Tuần v n ng i trên gh ng a m t và bác sĩ ng i bên. Chen không có ph tá nào c . Ông dùng kim l nh xăm vào bên trong vào t n đáy m t không biết bao nhiêu phát xăm, nh ng i ta ch m r i xăm c g ng làm m t. Thao tác n y cũng t ng t nh ng i ta xăm đ g n m t mi ng v i mui xe b r i xu ng cho dính tr l i vào mui. Tuần đau l m, không th k đ c vì th n kinh m t c m ng m nh và ngay sát vào não. Tuần nghĩ ngày x a ng i ta đã quá khen Quan Vân Tr ng can đ m gi i ch u đau, ng i đ m nhiên đánh c đ cho Hoa Đà m v t th ng mũi tên trên cánh tay. Cái đau đó so v i cái đau trong m t Tuần lúc châm kim n y thì ch ng đáng chút gì. Tuần c n rằng ch u đ ng, hai l n b m h i tr c đã làm cho Tuần ch u đau h i quen r i. Nh ng l n n y đau g p trăm l n h n, Tuần nghi n r ng gi yên cho bác sĩ làm vi c và nh đ n câu Seul le silent est grand (ch có yên l ng là l n lao mà thôi), tuy r ng có nh ng co rút, n y, u n c thân th theo ph n x t nhiên không ki m soát đ c. Kho ng ch ng 40 phút thì vi c ép b ng kim l nh (Cryotherapy) đã xong. Tuần ra v .

\* \* \* \* \*

Mắt tu n sau tái khám, bác sĩ b o là t t r i, kh i châm n a, và gi i thi u tr l i bác sĩ nhãn khoa g c Bolsa săn sóc ti p. Vài tu n sau, Tuần tr l i bác sĩ Bolsa khám l i, cho nh v y là đ c r i và không c n thuốc men gì c .

Lúc ban đ u Tuần thấy trong m t có m t bong bóng h i chi m 1/3 th tr ng m t ph i n i mi u d i, th t ra bong bong h i n m phía mí trên, nh ng m t cũng nh máy hình th u hình nh ng c. Bong bóng n y ngày càng nh d n và h n tháng sau thì bi n m t. M t Tuần nhìn th y hình m i hình th đ u méo mó và th y nh ng v t đen l ng v ng tr c m t, nhìn ng i nào cũng th y x u xí nh ma. Nhìn TV th y hai màn hình méo mó cách nhau. Sau vài năm khi m t tr l i bình th ng, Tuần đ i kính c n.

Sau sáu năm, mắt phải Tuần đã ph c h i l i đ c kho ng 70 %, vì dù sao cũng thấy m h n m t trái. Th nh tho ng khi nào làm vi c gì h i n ng n , th y m t h i b c c c ng, Tuần li n ng ng l i và đ a tay che m t m t đ xem m t kia còn th y đ c không.

Đ n nay 6 năm đã qua, n u che m t ph i, nhìn b ng m t trái không thôi, Tuần th y sáng rõ nh t. N u đ i l i, nhìn v i m t ph i, Tuần th y hình nh lu m h n nh ng v n có th còn th y đ ng lái xe trong lúc ban ngày. N u nhìn b ng c hai m t, thì th y hình nh rõ trung bình gi a hai l i trên v a k , c kho ng 80 %. N u nhìn vào TV lâu cũng có th nhìn th y 2 màn hình, m t rõ và m t m nh ng hình nh không còn méo mó và đ ng nét không còn d n sóng nh tr c.

\* \* \* \* \*

Tuần có h i bác sĩ Chen nguyên nhân vì sao võng mô bị tách ra nh v y. Ông không nói rõ

## Mắt thông minh : khi Võng mô (Retina) bị rách

T&#225;c Gi&#7843;: H Phi

Th&#7913; T&#432;, 31 Th&#225;ng 8 N&#259;m 2011 06:16

---

nguyên nhân vì sao, nhưng theo tôi là có khoảng 10,000 người thì có mắt người bị như vậy. Nên phòng mắt nhãn khoa chuyên về retina này có công việc làm đỡ u đỡ u. Bác sĩ Chen khuyên Tuấn không nên làm việc gì quá nặng. Rất may là Tuấn mới bị vài hôm và được chữa kịp thời. Nếu để lâu hơn, võng mô đã rách có thể sẽ thoái hóa, không biết có thể chữa lành và phục hồi ánh sáng không.

Vì bị như vậy xảy ra tôi nên đỡ u tiên và đỡ u người, Tuấn chữa tôi nghe biết, nên tò mò tìm hiểu và được biết có người thành lĩnh đang đi đường bằng hai mắt mắt lúc. Quá rắng sức, hay bị tai nạn, đỡ u bị và chữa mắt như, hay bị đau mắt vào mắt cũng có thể bị. Khi xảy ra cả Nguyễn Đình Chiếu, đang trên đường đi thi, giữa đường hay tin mắt mắt, cả bị cuộc trò chuyện, thủng mắt, khóc đến mù mắt. Có thể thủng kính bị quá kích động làm thủng người võng mô nên mù chẳng, Tôi đó Tuấn thủng nghi ngờ khi làm việc gì nặng thì thay đổi như mắt và thủng hay kiểm soát lại mắt mình bằng cách che mắt mắt và nhìn bằng mắt kia. Khi người ta bị mù mắt mắt, mắt kia vẫn còn thay, nên rất dễ không biết để kịp thời chữa trị.

\* \* \* \* \*

Như kết thuật và y khoa tân tiến của nước Mỹ, mắt phải chữa Tuấn đã bị mù tôi, được thay đổi ánh sáng. Bệnh thành lĩnh đôi mắt này ít khi xảy ra, nên phần đông chúng ta không biết đến, nhưng biết đâu cũng có thể bị chết xảy ra đến cho bất cứ ai. Có bệnh còn dễ hơn trúng số. Vậy chuyên này được kết như mắt kính nghi ngờ hoặc thông tin. Tôi nghĩ, nên tôi viết bài này cho chúng ta cùng biết qua, cũng là chuyên nước Mỹ, và thay ông Tuấn ghi nhận y khoa Mỹ.